EIN FALL

VON

SITUS TRANSVERSUS COMPLETUS REGULARIS.

INTRA VITAM DIAGNOSTICIRT

UND

DURCH DIE AUTOPSIE ERHÄRTET.

INAUGURAL-DISSERTATION

BEHUFS ERLANGUNG DES DOCTORGRADES

DER HOHEN MEDICINISCHEN FACULTÆT ZU BASEL

VORGELEGT VON

GOTTFRIED WIDMER,

D. Z. ASSISTENZARZT DER GEBURTSHILFLICHEN GYNÄKOLOGISCHEN KLINIK VON BASEL.

GENEHMIGT AUF ANTRAG DES HRN. PROF. DR. J. J. BISCHOFF.

BASEL.

SCHULTZE'SCHE UNIVERSITÄTS-BUCHDRUCKEREI

(L. REINHARDT)

1887

Digitized by the Internet Archive
in 2026

https://archive.org/details/IA41548826_0079

EIN FALL

VON

SITUS TRANSVERSUS COMPLETUS REGULARIS.

INTRA VITAM DIAGNOSTICIRT

UND

DURCH DIE AUTOPSIE ERHÄRTET.

INAUGURAL-DISSERTATION

BEHUFS ERLANGUNG DES DOCTORGRADES

DER HOHEN MEDICINISCHEN FACULTÆT ZU BASEL

VORGELEGT VON

GOTTFRIED WIDMER,

p. Z. Assistenzarzt der geburtshilflichen gynäkologischen Klinik von Basel.

Genehmigt auf Antrag des Hrn. Prof. Dr. J. J. Bischoff.

BASEL.

Schultze'sche Universitäts-Buchdruckerei

(L. REINHARDT)

1887

Meinem hochverehrten Lehrer und Chef

HERRN PROF. DR. J. J. BISCHOFF

Director der geburtshilflichen und gynäkologischen Klinik in Basel

in

Hochachtung und Dankbarkeit

gewidmet.

Die Missbildungen des menschlichen Körpers erregten seit alten Zeiten das Interesse des Menschen. So lange man keine Erklärung für die Entstehungsweisen der Monstra besass, erkannte die Menschheit in ihnen göttliche und teuflische Wunder oder Produkte sodomitischen Verkehrs. Erst im achtzehnten Jahrhundert trat man wissenschaftlich an die Missbildungen heran und sind hier als Bahnbrecher die Schriftsteller Lemery, Winslov und Haller zu nennen.

Eine der interessantesten und zugleich seltensten Missbildung kennen wir in dem situs transversus completus regularis. Ich habe in der Literatur nur 158 Fälle finden können und benütze daher gerne die Erlaubniss meines Chefs, Herrn Prof. Dr. J. J. Bischoff, einen Fall von situs transversus, den ich auf seiner Klinik entdeckte, zu veröffentlichen.

Bevor ich meine Krankengeschichte folgen lasse, möchte ich hier eine Literatur-Zusammenstellung geben und darauf die einzelnen Erklärungen für die Entstehungsweise einer transpositio viscerum anreihen.

LITERATUR.

W. Gruber[1]) stellt 79 sichere Fälle, meistens aus Originalen oder doch aus verlässlichen Auszügen zusammen. 71 Fälle mit Transposition der Brust- und Baucheingeweide, 8 auf Bauchorgane allein beschränkt. 78 Fälle gehörten dem Menschen an, 1 Fall dem Pferde. Daneben erwähnt er noch eine Anzahl Fälle, die nicht sicher sind; doch schätzt er die Zahl der Fälle von seitlicher Transposition der Brust- und Bauchorgane zugleich auf weit mehr als hundert.

Aus der Betrachtung obiger 79 sicherer Fälle mit seitlicher Transposition der Brust- und Bauchorgane zugleich und jener der Bauchorgane allein beim Menschen ergab sich für W. Gruber[2]) nachfolgendes:

1) Es gehörten die Fälle 49 männlichen, 19 weiblichen Individuen und noch 11 anderen an, bei welchen die Berichterstatter das Geschlecht anzugeben vergessen haben.

2) Unter diesen Individuen befanden sich 2 Fœtus; 20 Kinder von der Geburt bis zum Alter von 9 Jahren; 2 im Alter von 15 und 17 ½ Jahren und 55 Erwachsene im Alter von 20—84 Jahren. Unter den Männern erreichten nur 2 das Alter von 69 und 72 Jahren, unter den Frauen aber 5 das Alter von 70—84 Jahren. Die Individuen hatten daher ein gleich hohes Alter erreicht, wie die mit normal gelagerten Eingeweiden.

---

[1]) Reichert und Dr. Bois-Reymond Archiv. 1865.

[2]) ibid.

3) Unter den Erwachsenen waren 11 Soldaten zu Fuss und zu Pferd, verschiedene Handwerker, 3 Verbrecher u. s. w. Unter den Frauen gebar eine 12 Kinder. Die Individuen waren daher zum Militärdienste und anderen Beschäftigungen wie die wohlgebildeten tauglich. Die Frauen standen an Fruchtbarkeit wohlgebildeten nicht nach.

4) Unter den Individuen waren nur 4 äusserlich missgebildet und zwar ein Fœtus, ein neugeborener und ein 9 Tage alter Knabe und ein neugebornes Mädchen.

5) Die Transposition der Brust- und Bauchorgane zugleich kam bei weitem häufiger vor, als die der Bauchorgane allein. Bei ersterer Art war die Transposition in der Regel vollständig, bei der letzteren unvollständig.

6) Im Leben der Individuen wurde die Transposition der Eingeweide unter den 79 Fällen nur 5 bis 6 mal diagnosticirt. In mehreren Fällen führte das Vorkommen der Transposition der Eingeweide zu Irrthümern in der Diagnose: in einem Fall veranlassten Schmerzen im Hypochondrium dextrum zur Diagnose einer chronischen Leberentzündung; in einem anderen Falle an einem im Duell verwundeten und nach der Verwundung noch 2 Tage lebenden Soldaten, glaubte man aus dem Sitze der Wunde im Hypochondrium dextrum und aus der erbrochenen grünlichen Flüssigkeit auf Verletzung der Leber durch das eingedrungene Instrument schliessen zu können; in einem dritten Falle wurde die nach links transponirte Leber für einen grossen Milztumor gehalten; in einem vierten Falle schrieb man einen harten Tumor in der Tiefe des Hypochondrium sinistrum, der durch Pyloruskrebs des Magens veranlasst wurde, dem linken Theile des Magens oder dem Pancreas angehörig zu, u. s. w.

Scheele[1]) beschreibt 2 Fälle von vollständigem situs viscerum inversus, ohne Sectionsbefunde. Der eine Fall betrifft einen $4^1/_2$ Jahr alten Knaben mit Stenose und Insufficienz

[1]) Berlin. Klin. Wochenschrift 1875. Band XII.

der Aortenklappen. Wirbelsäule vollständig gerade, Rechtshändigkeit.

Der zweite Fall ein 34 jähriger Malermeister mit interstitieller Hepatitis. Die Wirbelsäule zeigt im Intrascapularraum eine deutliche Krümmung mit Convexität nach links; rechtshändig. Aus der Literatur fügt Scheele [1]) noch 18 Fälle an, wovon 15 seit Gruber, und 3 schon vor Gruber, von diesem aber nicht erwähnt.

Somit 79 Fälle von Gruber, 20 von Scheele, in Summa 119 Fälle. Scheele giebt an, dass von allen diesen Fällen nur 16 während des Lebens diagnosticirt worden seien.

Fritsche [2]) beschreibt einen Fall bei einem 30 jährigen Mädchen; rechtshändig; Krümmung der Wirbelsäule mit Convexität nach rechts. Kein Sectionsbefund.

Wehn [3]) giebt genauen Sectionsbefund eines von ihm im Jahre 1882 beschriebenen Falles von transpositio viscerum et pectoralium et abdominalium.

Fernere Fälle aus der neueren Zeit sind beschrieben von:

Guttmann, S.[4]) Ein Fall von totalem Situs viscerum inversus. Demonstration des anatomischen Präparats.

Fraser, D.[5]) Case of transposition of the viscera with dislocation downwards of the liver.

Babcock, R. H.[6]) A remarkable cas of complete dexiocardia.

Eichberg, J.[7]) A case of complete transposition of the viscera with notes.

Stefanini, D.[8]) Due casi di totale inversione dei visceri.

---

[1]) ibid.

[2]) Berlin. Klin. Wochenschrift 1876. Bd. XIII.

[3]) Virchow. Archiv für patholog. Anatomie. Bd. 98. 1884.

[4]) Dtsch. med. Wchschr. S. 229—230. 1884.

[5]) Glasgow med. journ. 1883. p. 401—405.

[6]) Med. news 1884, p. 452—455.

[7]) Med. news 1884, p. 328—330.

[8]) Annal. univ. di med. e chir. 1884. II.

Vincenzi, L.[1]) Rammollimento cerebrale, cuore semplice, transposizione dei visceri toracici, abdominali.

Küchenmeister[2]) giebt in seiner Monographie über »Die angeborne vollständige seitliche Verlagerung der Eingeweide des Menschen«, eine ganz erschöpfende Anatomie des Situs transversus completus regularis, immer vergleichend mit dem normalen Situs viscerum. Er bespricht die Diagnostik, Prognose und Therapie des Situs transversus; die Therapie beschränkt sich natürlicherweise auf Fälle, die operative Eingriffe erheischen werden. Küchenmeister selbst sah am Lebenden viermal Situs transversus.

Es möge an dieser Stelle erwähnt werden, dass Aeby in seiner Monographie »Der Bronchialbaum der Säugethiere und des Menschen« (Leipzig 1880) gezeigt hat, dass die beiden Lungenhälften jede für sich eine ganz gesonderte Anordnung des Bronchiolbaums aufweist, und dass die einzelnen Lungenlappen damit in keinem Verhältniss stehen, dass also die Zahl der Lungenlappen keinen Einfluss auf das Capacitätsvermögen der beiden Lungenhälften ausübt, sondern allein die Anlage des Bronchialbaums dafür massgebend ist. Es ist anzunehmen, dass bei Situs transversus auch der Bronchialbaum umgekehrt angelegt ist, wie bei normalem Situs viscerum.

Ueber die Entstehungsweise des situs transversus herrschen zur Zeit noch die verschiedensten Meinungen und dürfte es schwer halten, eine der Erklärungen als die einzig richtige bezeichnen zu wollen.

C. Fr. v. Bær[3]) leitet die Entstehung des situs transversus ab von einer Drehung des Embryos auf die rechte Seite des Dotters, statt wie gewöhnlich auf dessen linke. Der Nabelstrang liegt dann ebenfalls rechts. Beim Hühnchen kommt diese Drehung schon am dritten Tag zu Stande.

[1]) Arch. per le szienze med. Vol. IX. 1885.

[2]) Küchenmeister. Die angeborne, vollständige seitliche Verlagerung der Eingeweide des Menschen. Leipzig 1883.

[3]) Ueber Entwicklungsgeschichte der Thiere; Königsberg 1828, S. 51. 89.

Bær fand unter Hunderten von Hühner-Embryonen zwei, bei welchen die Drehung nach der linken Seite nicht stattfand. Bei dem einen Embryo war die Drehung noch nicht so weit vorgeschritten, dass eine Verlagerung des Herzens zu constatiren war, während der zweite halb nach rechts gewendet war und hier das Herz vollständig umgekehrt in seiner Anlage erschien.

Der Ansicht von Bær schlossen sich verschiedene Autoren an, so Gruber, Remak, Schultze, Förster u. s. w.

Förster[1]) zeigte, dass bei Doppelmissbildungen stets bei dem links gestellten Individuum die Lagerung normal ist, bei dem anderen rechts gestellten dagegen ein vollständiger situs transversus stattfindet. Er sagt nun: »Es ist nämlich von selbstverständlich, dass von den zwei am Nabel zusammenhängenden Individuen einer Doppelmissgeburt nur das eine zur Keim- oder Nabelblase die normale seitliche Lage haben kann, während das andere verkehrt liegen muss. Finden wir nun in diesem auch die Lage der Eingeweide vollständig seitlich verkehrt, so sind wir zu dem Schlusse berechtigt, dass von einer bestimmten seitlichen Lage des Embryo die bestimmte seitliche Lage und Anordnung der Eingeweide abhängig sein muss, und da wir bei den Doppelmissbildungen die verkehrte Lage der Eingeweide stets bei dem Individuum finden, welches nach rechts seitlich gelagert ist, so können wir ferner schliessen, dass die normale Lage und Anordnung von einer Lagerung des Embryo auf die linke Seite der Nabelblase abhängig ist und dass also situs transversus stets dann eintreten muss, wenn sich der Embryo nach rechts hin von der Nabelblase lagert.«

Rindfleisch[2]) stellt folgende interessante Theorie auf. Er sagt: »Das Herz bildet anfangs einen geraden Schlauch, welcher sich nach der theilweisen Verödung des Aortenbogensystems S-förmig krümmt. Von diesem Moment an

[1]) Förster. Die Missbildungen des Menschen. 1861, S. 136 u. 137.

[2]) Rindfleisch. Centralblatt für med. Wissenschaften. 1864. Nr. 21.

bemerkt man die untere Schleife dieses S, die spätere Herzspitze, nach links gewendet, wir sehen den Venensinus von rechts unten und hinten einmünden, und die Aorta nach rechts oben und vorn austreten, um dann mit der zweiten Windung des S nach hinten in den arcus überzugehen. Diese Anordnung ist bestimmend für die Lage des Herzens beim Erwachsenen. Fragen wir uns, wie dieselbe zu Stande kommt, so lautet die Antwort: Das Herz knickt sich bei der Annäherung des Aortenbulbus an den Venensinus nicht ein wie ein glatter, sondern wie ein von links nach rechts gedrehter Cylinder. Bei den meisten Individuen geht die Richtung der Blutsäulenspirale von links nach rechts. Inzwischen giebt es Fälle, wo diese Rotation im entgegengesetzten Sinne geschieht. Dann krümmt sich der Herzschlauch wie ein von rechts nach links gedrehter Cylinder, die Herzspitze fällt nach rechts und die Folge davon ist eine vollständige Umkehr in der Anordnung der unsymmetrischen Eingeweide, welche sich erst nach dem Herzen bilden, der situs viscerum inversus.«

Diese Erklärung ist desshalb nicht genügend, weil wir eine Anzahl Fälle reiner Dextrocardie ohne jegliche Verlagerung der Baucheingeweide kennen.

Virchow[1]) glaubt die Transposition mit dem Verlaufe der Nabelschnur in Zusammenhang bringen zu können; denn bei einem seiner Fälle war die Nabelschnur rechts statt links gewunden. Er behauptet, die Lage der Leber werde durch die Lage der Nabelschnur bestimmt und die Lage der Leber sei wiederum bestimmend für die Lage der übrigen Eingeweide. Neugebauer[2]) fand bei 160 Placenten 114 mal die Nabelschnur linksgewunden, 39 mal rechtsgewunden und 7 mal gar nicht gewunden. — Ich fand bei 405 Placenten 225 mal die Nabelschnur links gewunden, 176 mal rechts gewunden und 4 mal gar nicht gewunden. Dies beweist

[1]) Virchow's Archiv. Bd. XXII. 1861.

[2]) Nægele's Geburtshilfe. Mainz 1863. S. 82.

genügend, dass situs transversus nicht von dem Verlaufe der Nabelschnur abhängig sein kann.

Bei Wehn[1]) finde ich die interessante Mittheilung, dass Dareste (Comptes rendus 1870) mit Sicherheit auf künstlichem Wege Transposition der Eingeweide erzeugt habe. Er erhitzte das Hühnerei an einer Stelle, welche ist nicht angegeben, auf 40—42° C., während es an den übrigen Stellen nur 12—16 Grad warm gehalten wurde. Es gelang ihm jedoch nicht, solche Embryonen viel weiter zu entwickeln. Es trat starkes Oedem und Hydropsie des Gehirns ein. Das Herz hypertrophirte und sie blieben in der Entwicklung stehen.

In neuester Zeit gab Wehn[2]) eine weitere Erklärung zur Entstehung des situs transversus. Er geht von der übereinstimmenden Ansicht aus, dass zwei Embryoanlagen auf einem Dotter vorkommen, und dass dieselben gesondert sich entwickeln können — homologe Zwillinge — sowie, dass Verwachsungen erfolgen. Diese beiden Embryoanlagen können fernerhin bei ihrer spätern Entwicklung eine verschiedene Lage zum Dotter einnehmen und hierbei auch eine gerade entgegengesetzte Lagerung, die eine links, die andere rechts vom Dotter, so dass sie sich die entsprechenden Körperflächen zuwenden und die eine das Spiegelbild der andern in der Anordnung der Organe darbietet. Bei den Doppelmonstris zeigt erfahrungsgemäss der rechts gelegene Zwilling situs transversus, und bei den so gelagerten homologen Zwillingen wird dann auch der rechtsgelegene Zwilling mutatio viscerum aufweisen. In der Litteratur findet sich nach Wehn ein Fall vor, wo homologe Zwillinge lebensfähig zur Welt kamen, von denen einer situs transversus darbot (Baron, Archiv général de méd. 4 année Tome X. Paris 1826).

Wehn zieht nun folgenden Schluss:

1) Es entwickeln sich aus den beiden Embryoanlagen auf einem Dotter, von welchen der eine links, der andere

---

[1]) Wehn. Beiträge zur Heterotaxie der Eingeweide. Cöln 1882.

[2]) Virchow's Archiv 1884. Bd. 98. S. 361—363.

rechts gelegen ist, und welche sich die entsprechenden Körperflächen zuwenden, homologe Zwillinge mit Transpositio bei einem derselben. Seltenster Fall.

2) Es gelangt nur die eine Anlage zur Entwicklung.

a) ein Individuum mit situs solitus.

b) das Individuum mit situs transversus.

3) Es bildet sich ein Doppelmonstrum mit mutatio viscerum bei dem rechts gelegenen Zwilling. Häufigster Fall.

Diese Auffassung Wehn's, wonach also situs transversus nur entstehen kann, wenn doppelte Embryoanlage auf einem Dotter vorhanden, wobei dann der normal links gelegene Embryo zu Grunde gegangen ist, oder sich vielleicht als fœtus papyraceus auffinden liesse, ist sehr geistreich und dürfte bis jetzt wohl die beste Erklärung bieten.

Ganz anderer Ansicht wie Wehn ist Küchenmeister.[1]) Er sagt: Der situs rarior, solito inversus totalis entsteht nach ganz gleichem Bildungs- und Entwiklungsgesetz wie der situs solitus, ist also nur eine Entwicklungsvarietät, aber nicht Abnormität. Alle Fälle partieller Verlagerung sind Abnormitäten und Missbildungen (Hemmungsbildungen).

Bei aus zwei Urkeimen entstandenen Zwillingen, die nicht nothwendig einerlei Geschlechts zu sein brauchen, wird der Situs rarior des Einen während des Uterinallebens wahrscheinlich dadurch zu Stande gebracht, dass die Embryonen auf einander gleichsam reiten und der mit Situs rarior der unter dem anderen liegende ist, und sich von unten nach oben zu entwickelt.

Verwachsene Zwillinge einerlei Geschlechtes sind durch Spaltung des sich entwickelnden Einen Urkeimes in zwei Keime entstanden. Bei unvollständiger Trennung werden leicht ein oder mehrere Organe des einen Zwillings in den Körper des andern mit hineingezogen, und dadurch nicht nur die Reinheit der Situsvarietäten getrübt, sondern auch,

[1]) Küchenmeister, Die angeborne vollständige seitliche Verlagerung der Eingeweide des Menschen. 1883.

wenn das Hineinziehen des Einen in den Andern sich auf grosse Strecken von Organen ausdehnt, der eine Fötus in den andern mehr oder weniger ganz hineingezogen (Fötus in Fötu).

Dass bei einfachem und einfach bleibendem Keim ein Situs rarior vorkommen kann, ist anzunehmen. Jedenfalls kommt die Entstehung auf Rechnung der Lage des befruchteten Eikeimes an der Oberfläche des Eies. Es kann der Keim, der für gewöhnlich das Herz (nach welchem erst die übrigen Organe, wie Leber, Milz, Magen, Därme etc. entstehen) zuerst in der rechten Körperhälfte angelegt, veranlasst werden, es in der linken Körperhälfte anzulegen. Erst, wenn das Herz anfängt rythmisch zu pulsiren, erfolgt die Drehung des Embryo von einer Seite zur andern und dadurch wird das Herz (und nach ihm die andern Organe) von der Stelle seiner ursprünglichen Uranlage in die andere Körperhälfte gedrängt und zwar bei Situs solitus, wo es rechts angelegt ist, nach links, bei Situs rarior, wo es ursprünglich links angelegt ist, nach rechts. Das primär den Situs bestimmende Moment liegt also in der Stellung der Uranlage des Herzens, das Drehungsgesetz wirkt erst secundär auf die Uranlage ein. Man hat nach der Drehung in der Entwicklungsgeschichte nicht von rechts nach links, sondern nur von Leber- und Milzseite zu sprechen, würde aber jedenfalls am Besten thun, wenn man auch vor der Drehung nur von späterer Leber- und Milzseite spräche. Dass die Drehung gänzlich unterbleibe, ist auch möglich. Bei Zwillingen, die durch Theilung des einzigen Urkeimes entstehen, wird stets der eine Fötus den Situs solitus, der andere den rarior, solito inversus darbieten müssen.

Was das Herz speziell anbelangt, so ist bei Dexiocardie öfters Missbildung des Herzens angetroffen worden. Wehn [1]) führt 12 Fälle an. Sie lauten:

[1]) Wehn. Beiträge zur Heterotaxie der Eingeweide. Köln 1882. S. 24 u. 25.

Virchow. Defect des sept. atriorum und der pars membranacea septi ventriculorum bei einem völlig ausgetragenen männlichen Kinde.

Martin Breschet: Ein Ventrikel und ein Atrium bei einem sechswöchentlichen an convulsivischem Erbrechen verstorbenen Kinde.

Valleix: Bei einem männlichen Kinde ohne Cyanose im Leben wurde das atrium commune mit einem Rudimente von septum gefunden. Nichttransposition der Ventrikel, wovon der linke die Aorta, der rechte die art pulm. entstehen liess.

Boyer: Ein zweimonatliches an Cyanose verstorbenes Kind. Die Atrien waren transponirt, das foramen ovale offen. Die Ventrikel waren nicht transponirt. Im obern Theile des sept. ventr. ein Defect.

Wolshofer: Foramen ovale offen. 14 monatliches cyanotisches Kind.

Gutwasser: Ueber einen Fall cor triloculare biatriatum.

Steudener: Angeborene Stenose der ost. art. pulmon. mit vollständigem Mangel der Ventrikelscheidewand.

Schrötter: 31 Jahre alte Frau. Offenbleiben des foramen ovale und Herztypertrophie, vorwiegend des Pulmonalventrikels.

Burgl: 12 Jahre altes Mädchen. Stenose des ost. pulm. Offenbleiben des sept. ventr. Cyanose höchsten Grades.

Scheele: Angeborne Insufficienz und Stenose des ost. aorticum. 4 $^1/_2$jähriger Knabe. Keine Cyanose.

Es reiht sich mein Fall an. 49 Jahre alte Frau mit Insufficienz der mitralis.

Anamnese. — Frau Pauline Bär, 40 Jahre alt, aus dem Grossherzogthum Baden, stammt aus ganz gesunder Familie und war bis jetzt noch nie ernstlich krank gewesen. Die ersten Menses traten bei ihr mit dem 15. Jahre auf, kamen stets ganz regelmässig, vierwöchentlich, 4—5 Tage dauernd, immer sehr profus und ohne jegliche Beschwerden. Mit dem 47. Lebensjahre begannen die Menses an alle 14 Tage ein-

zutreten, dauerten unterschiedlich 8—14 Tage und waren äusserst profus, ohne molimina. Seit dem Herbst 1885 nun soll täglich Blut per vaginam abgehen, nur zur Seltenheit 1—2 Tage kein Blut. Blut im Allgemeinen sehr wässrig, zeitweise dann dunkelroth, so dass Patientin selbst angiebt, sie glaube zur Zeit, wo Blut dunkler gefärbt sei, habe sie die Regeln.

Seit Herbst 85 leidet Patientin an unerträglichen, wehenartigen Schmerzen im Unterleib; seit dieser Zeit auch Schmerzen in Armen und Beinen; des öfteren kleine Ohnmachtsanfälle und Stechen im Kopf. Seit Neujahr 1886 geschwollene Beine. Appetit gut. Sehr viel Durst. Defäcation und Diurese ganz in der Ordnung.

Sie hat 7 mal geboren. Erste Geburt vor 24 Jahren, letzte Geburt vor 14 Jahren. Sämmtliche Geburten und Wochenbetten ohne jegliche Störung verlaufend. Bedeutende Abmagerung soll eingetreten sein.

Status præsens. — Frau von mittlerer Grösse, Brünette, mit mässigem Ernährungszustand. Hautfarbe weiss-gelblich; sichtbare Schleimhäute äusserst anämisch. Conjunctiven weiss. In der Musculatur sowohl der obern als untern Extremitäten besteht kein Unterschied. Patientin ist rechtshändig. Der Thorax vollkommen symmetrisch gebaut; Wirbelsäule verläuft ganz gerade. Mässiges Malleolenœdem.

Lungen: Die Grenzen bieten nichts Besonderes; nirgends gedämpfter Schall; das Athmungsgeräusch ist überall versiculär, links vorn und hinten etwas abgeschwächt.

Links keine Herzdämpfung. Die Herzdämpfung beginnt am obern Rand der rechten IV. Rippe, reicht nach innen ein Querfinger breit unter das Sternum. Spitzenstoss eine Spur innerhalb der rechten Mammillarlinie fühlbar und sichtbar, sich gegen das Sternum hin verbreiternd. Am Spitzenstoss ein ziemlich starkes præsystolisches systolisches Geräusch zu hören; zweiter Pulmonalton verstärkt. Die Venen des Halses bieten nichts Besonderes. Puls klein, weich, 96.

Vorn links befindet sich am obern Rand der VI. Rippe die Lungen- Lebergrenze; von da ab reicht die Lebergrenze bis drei Querfinger unterhalb des linken Rippenbogens. In der Medianlinie befindet sich die Lebergrenze exact in der Mitte zwischen processus xiphoideus und Nabel. Der Leberrand lässt sich gut abtasten. Die zu fühlende Leberoberfläche ist glatt.

Die Milz befindet sich rechts; sie ist vergrössert 9 : 16. Sonst am Abdomen äusserlich nichts Besonderes zu finden.

Die Untersuchung per vaginam ergab: vagina weit, mässig schlaff, glatt, Urethralwulst stark ausgebildet. Collum allseitig prominirend, etwa $1^1/_2$ cm. lang, in der Achse der vagina stehend. Der äussere Muttermund ist gerade für den Finger offen, der Canal ist 2 cm. lang, der innere Muttermund eng. Der uterus ist antevertirt, vergrössert, nach allen Richtungen beweglich.

Beide Ovarien von normaler Grösse, beweglich, mit der Längenachse quer gestellt.

Die Blutuntersuchung ergab eine Oligozythæmie und Oligochromæmie.

Urin ohne Albumen, ohne Zucker, keine Indicanreaction.

Diagnose:

Situs viscerum transversus.
Vitum cordis, Insufficienz und Stenose der Mitralis.
Submucöses Myom des Uterus?
Metrorrhagie.
Hochgradige Anæmie.

Um die Diagnose submucöses Myom des uterus sicher zu stellen, wird in den folgenden Tagen unter antiseptischen Cautelen der innere Muttermund mittelst Laminariastiften erweitert. Die Laminariastifte werden auf der Klinik des Herrn Prof. Bischoff schon seit Jahren in 25% Salicylalcohollösung desinficirt, die Stifte liegen beständig in dieser Flüssigkeit. Es gelingt am 14. März (Eintritt der Patientin am 6. März), mit dem Finger die Uterushöhle auszutasten; die Uteruswandung ist überall glatt; kein submucöses Myom,

auch sonst kein Myom vorhanden. Uterus gleichmässig verdickt, etwas mehr im Fundus. Die Diagnose änderte sich somit in:

Metritis chronica, Metrorrhagie.

Als einzige rationelle Therapie bot sich in diesem Fall nur die Castration, da mit dem Eintritt der nächsten Menses eine Verblutung zu befürchten war. Patientin hat seit dem Eintritt des Abends leicht subfebrile Temperaturen.

In den drei folgenden Tagen Vorbereitung zur Operation; Patientin wird abgeführt und bekommt innerlich zweimal täglich 0,3 Bism. subnitr. Am 18. März sodann Castration in einem eigens dazu hergerichteten Zimmer, Carbolspray spielt 24 Stunden vor der Operation, Heizung des Zimmers durch Gasofen, gehörige Ventilation. Temperatur des Zimmers 20° Réaumur. Patientin bekommt am Morgen noch ein Vollbad, Desinfection des Abdomens mit Seife und Sublimatlösung 1 : 1000. Einwickeln der obern Extremitäten in Sublimatmull. Eine $CHCl_3$ Narcose erschien des Herzfehlers und der hohen Anämie wegen nicht rathsam, desshalb combinirte Narcose: 0,015 Morph. muriat. subcutan und local Anæsthesie der Bauchdecken mit Aetherspray. Hautschnitt im Epigastrium beginnend und bis auf Symphyse reichend. Nabel wird circum — und excidirt, dann Durchtrennung der oberflächlichen Fascie, der Musculi recti, der tiefliegenden Facsie, wenig subperitoneales Fett. Blutung äusserst gering, im ganzen 5 Unterbindungen mit Catgut. Durchtrennung des spinngewebeartigen Peritoneums in der ganzen Länge der Haut- und Muscelwunde. Die prolabirenden Dünndarmschlingen und das Netz werden in warme in Thymollösung, 1 : 1000, desinficirte Tücher eingeschlagen. Extreme Anämie der Därme. Die Leber wird im linken Hypochondrium sichtbar; es ist nur ein kleiner rechter Lappen vorhanden. Es folgt nun rasch die Abbindung beider Ovarien; es werden je drei Seidenligaturen angelegt, die Stiele werden oberhalb der Ligaturen in Hegar'sche Klammer gefasst und die Ovarien mit Paquelin abgetragen.

Desinfection der Stümpfe und der Ligaturen mit acid. carbol. conc. Toilette nach Reposition der Därme und des Netzes mit einem Schwamm möglich. Isolirte Naht des Peritoneums mit Catgut fortlaufend, das Peritoneum reisst ein, desshalb wird ausnahmsweise noch eine besondere Naht der tiefen Fascie vorgenommen; darauf folgen 12 Seidensuturen, die Haut und die oberflächliche Fascie fassend. Die Musceln werden nie genäht. Desinfection der Wundfläche mit 5 % Carbollösung und vor Schluss der Seidensuturen fortlaufende egalisirende Hautcatgutnaht. Die Wundränder wurden mit 10 % Cocainlösung betupft, so dass Patientin nur wenig von den Nadelstichen verspürte. Verband bestand in: Carbolcrull und Streifen. Jodoformgaze 50 %, die bei uns sonst immer direct auf die Wunde kommt, wurde der hohen Anæmie wegen vermieden. Sublimatwatte und vielköpfige Flanellbinde. Dauer der Operation 5/4 h. Puls nach der Operation 100.

Die Temperaturen waren in den folgenden Tagen subfebril bis febril. Allgemeinbefinden am 2. und 3. Tag post op. befriedigend; kein Erbrechen, viel Durst; Patientin trinkt viel, schon am 2. Tag spontan flatus. Leib weich und keine Spur aufgetrieben, nicht empfindlich. Am 4. Tag anämische Delirien, daneben besteht ein Verlangen nach Speisen; nimmt mit Appetit Kraftbrühe, Champagner etc. Puls beständig über 100—120. Am 6. Tag Morgens reichlich Stuhl spontan, vollständige Euphorie. Abends wird Patientin plötzlich moribund; trotz angewandter Analeptica schwinden Sensorium und Puls rasch.

Sectionsbefund. — Aeusseres. Länge 157 cm., Gewicht 47,12 K. Gering entwickelter Körper, sehr blasse Hautdecken. Aeusserst blasse Schleimhäute. Keine Oedeme. Beträchtliche Todtenstarre, ziemlicher Panniculus. Aeussere Genitalien bläulich, stellenweise weisser, nicht haftender Belag. Abdomen nicht aufgetrieben. In der Mittellinie eine 25 cm. lange vernarbte, aber noch mit Nähten versehene Hautwunde, die Umgebung ist gänzlich reactionslos.

Mammæ auf dem Durchschnitt fibrös, leicht gekörnt. In der rechten Mamma eine erbsengrosse Cyste mit grüngrauem Inhalt.

Die Bildung der Gliedmassen und der äussern Form überhaupt sind durchaus symmetrisch, nirgends äusserlich etwas Abnormes.

Zwerchfellstand links im 5., rechts im 6. Intercostalraum. Rippenknorpel noch nicht verknöchert.

Linke Lunge in toto bindegewebig mit der pleura costalis verwachsen.

Rechte Lunge nur an der Spitze verwachsen. In beiden Pleuren etwa je 50 ccm. klare gelbliche Flüssigkeit.

Die rechts gelegene Lunge zeigt zwei Lappen.

Die links gelegene deren drei.

Im Herzbeutel circa 50 ccm. klare, gelbliche Flüssigkeit. Herzbeutel normal.

Herz liegt zum grössten Theil auf der rechten Seite, ist in sonst normaler Weise von der Lunge bedeckt. Die rechte Lunge schickt die lingula gegen die Herzspitze. Die vorliegende Fläche des Herzens wird zum grössten Theil von dem nach links gelegenen Ventrikel (demjenigen, aus dem die Arteria pulmonalis entspringt) gebildet; auf seiner Vorderfläche einige Sehnenflecke. Nach rechts und zum grössten Theil hinten liegt derjenige Ventrikel, welcher der Aorta den Ursprung giebt. Der dazu gehörige Vorhof liegt auf der hintern Seite.

Beide ostia venosa für zwei Finger bequem durchgängig. Im linken (Pulmonalis) Ventrikel befindet sich eine Tricuspidalis von zarter Beschaffenheit. Im rechten (Aorta) Ventrikel eine Bicuspidalis mit stark verdickten Rändern und frischen weisslich-röthlichen Auflagerungen. Der hintere Zipfel der Mitralis ist retrahirt und wie der vordere abgerundet. Aorta und Pulmonalklappen normal. Der linke Ventrikel (der die Tricuspidalis enthält) ist hypertrophisch, das Herzfleisch ist matsch, stark lehmfarben.

Aorta und Pulmonalis entspringen aus den zugehörigen Ventrikeln, verlaufen einige Centimeter weit neben einander, sind äusserlich vereinigt, innen durch ein vollständiges Septum getrennt. Die Aorta geht zuerst etwas nach links, dann geht sie mit ihrem Bogen, wie es dem regelmässigen Situs transversus entspricht, auf der rechten Seite der Wirbelsäule hinunter. Die Vena cava inferior verläuft links von ihr. Der rechte Nervus recurrens vagi schlägt sich um den Aortenbogen.

Die Gefässursprünge aus dem Aortenbogen sind, vom Situs transversus abgesehen normal, mit der kleinen Abweichung, dass die A. subclavia dextra mehr medianwärts als die A. caratis dextra entspringt.

Der Ueberrest des Ductus Botalli verbindet die Aorta descendens mit dem rechten Ast der arteria pulmonalis.

Die Lungen zeigen ausser Verdickungen der linken Pleura äusserlich nichts Abnormes. Sie scheinen dem Gefühl nach überall lufthaltig, nirgends infiltrirt zu sein.

Beide Lappen der Thyreoidea sind bis zu Apfelgrösse geschwellt. An den übrigen Brust- und Halsorganen, die nicht aufgeschnitten wurden, ist äusserlich nichts Besonderes wahrzunehmen.

Bauchhöhle enthält etwa 100 ccm. klare, gelbliche Flüssigkeit. Im kleinen Becken befinden sich an Stelle der Ovarien und der peripheren Hälften der Tuben beiderseits unterbundene Stümpfe. Die noch ausserhalb der Ligaturen liegenden Partien derselben zeigen gelblich-eitrigen Belag, der aber nur oberflächlich ist und an dessen Stelle dann normales, nur leicht œdematöses Gewebe tritt.

Die Gallenblase ist mit der flexura coli sinistra bindegewebig verwachsen. Im Douglas und im cavum vesico-uterinum nichts Abnormes.

Die Leber überragt in der Mammillarlinie den Rippenbogen um Handbreite. Sie liegt im linken Hypochondrium und Epigastrium.

Die Milz und der Magen liegen rechts an sonst gewöhnlicher Stelle.

Cœcum mit processus vermiformis auf der linken Darmbeinschaufel. Die flexura sigmoidea rechts, das rectum ist nahezu median gestellt. Die Organe des kleinen Beckens liegen symmetrisch auf beide Seiten vertheilt. Ueberhaupt ist die Lage der Organe im Abdomen eine normale mit dem principiellen Unterschiede, dass, was sonst links liegt, hier auf der rechten Seite gelagert ist. Auf der rechten Seite mündet die vena spermatica in die vena remalis, auf der linken Seite in die vena cava.

Milz ist stark vergrössert, etwas derb; Durchschnitt grauröthlich, Follikel nicht sichtbar.

Linke Niere mit glatter Oberfläche, auf dem Durchschnitt blass, etwas gelblich; Substanzen von normaler Breite. Rindensubstanz getrübt; Glomeruli nicht sichtbar.

Blase etwas dilatirt; Schleimhaut blass.

Uterus stark vergrössert. 11 cm. lang. Wandung bis 2 cm. dick. Eudometrium glatt. Tuben zeigen die oben angegebene Beschaffenheit.

Jejunum und Ileum mit gelblichem Inhalt, blasser Schleimhaut, keine Follikelschwellung. Mesenterialdrüsen nicht geschwellt.

Leber ist gross, mit einer Schnürfurche, Ueberzug im Uebrigen glatt; Durchschnitt blass; Fett in der Peripherie der Acini. Magen mit der Leber adhærent; Gallenblase mit der flexura coli sinistra.

Im Urin neben den Producten der postmortalen Maceration deutlich hyaline Cylinder. Alle Organe sehr blutarm.

Anatomische Diagnose:

Anämie nach Uterinblutungen.
Metritis chronica.
Doppelseitige Castration.
Eiterung der Operationsstümpfe.
Degeneratio cordis.
Fettige Degeneration der Leber.

Parenchymatöse Nephritis.
Milztumor.
Struma.
Endocarditis mitralis chronica acuta.
Vitium cordis, Insufficienz der Mitralis.
Adhæsive Pleuritis.
Adhæsive chronische Peritonitis.
Hydrothorax, Hydropericard, Hydrops Ascites.
Situs transversus completus regularis.

Das Präparat befindet sich in der Sammlung des pathologischen Institutes zu Basel. Meine Stelle als Assistenzarzt der geburtshilflichen-gynæcologischen Klinik erlaubte mir eine genauere Untersuchung des Präparates nicht.
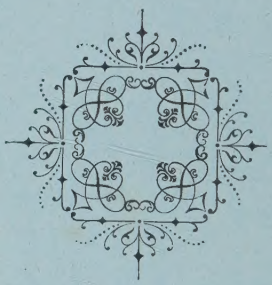
Herrn Prof. Dr. Roth, Director des pathologisch-anatomischen Institutes zu Basel, sage ich an dieser Stelle für die Ueberlassung des Sectionsprotocolles meinen besten Dank, ebenso meinem Chef, Herrn Prof. Dr. J. J. Bischoff, für die Ueberlassung des Falles.